Micosis rinosinusales

A Coste
S Bretagne
R Jankowski

Resumen. – Las micosis rinosinusales comprenden tres entidades bien distintas: la trufa fúngica, la rinosinusitis fúngica alérgica y las rinosinusitis fúngicas invasivas. Aunque todas ellas se deben al desarrollo de elementos fúngicos en una o varias cavidades sinusales, difieren en cuanto a la fisiopatología, la presentación clínica, el pronóstico y el tratamiento.

© 2003 Editions Scientifiques et Médicales Elsevier SAS, París. Todos los derechos reservados.

Palabras clave: sinusitis, micosis, trufa fúngica, alergia fúngica, micosis invasiva.

Introducción

Los hongos son organismos eucariotas que se sitúan entre el reino animal y el reino vegetal. La mayoría de ellos viven en el medio exterior, donde participan en la degradación de los vegetales y en el reciclaje del carbono y el nitrógeno. Para colonizar nuevos medios los hongos producen esporas que, tras ser dispersadas por el aire y el agua, se encuentran en el medio ambiente con concentraciones variables según las condiciones bióticas. Las diferentes especies pueden individualizarse realizando cultivos y estudiando sus caracteres fenotípicos (sobre todo forma y modo de producción de las esporas).

Pese a que el hombre se halla permanentemente en contacto con elementos fúngicos, la patología fúngica es muy poco frecuente. Los hongos causantes de trastornos sinusales son principalmente mohos (término genérico con el que se designan numerosos hongos filamentosos). Dentro de la patología humana atribuida a los mohos se distinguen dos entidades completamente diferentes: en el primer caso el hongo interviene como alérgeno y en el segundo actúa como agente infeccioso propiamente dicho. Todos los mohos pueden actuar como alérgenos, aunque prevalecen los que alcanzan mayor difusión en el medio ambiente. En cambio, sólo algunas especies de mohos tienen la propiedad de desarrollarse en el organismo humano (principalmente *Aspergillus*, y en especial *A. fumigatus*). Salvo casos muy excepcionales, los hongos tienen escaso poder invasivo y se comportan como agentes oportunistas. Su poder patógeno no se expresa sino cuando las defensas del organismo están débiles. Tanto para establecer el pronóstico como para determinar la conducta terapéutica es importante distinguir la patología no invasiva (trufas fúngicas y sinusitis fúngicas alérgicas) de la patología invasiva (esencialmente las rinosinusitis fúngicas invasivas fulminantes y, con mucha menor frecuencia, las formas crónicas indoloras y granulomatosas) [15, 25].

André Coste : *Professeur des Universités, praticien hospitalier, service d'oto-rhino-laryngologie et de chirurgie cervico-faciales des hôpitaux Intercommunal et Henri Mondor de Créteil, 51, avenue du Maréchal-de-Lattre-de-Tassigny, 94010 Créteil cedex, Universités Paris XII.*
Stéphane Bretagne : *Professeur des Universités, praticien hospitalier, service de parasitologie, hôpital Henri Mondor de Créteil, 51, avenue du Maréchal-de-Lattre-de-Tassigny, 94010 Créteil cedex, Université Paris XII.*
Centre hospitalier intercommunal de Créteil, 40, avenue de Verdun, 94010 Créteil cedex, France.
Roger Jankowski : *Professeur des Universités, praticien hospitalier, service d'oto-rhino-laryngologie et de chirurgie cervicofaciale, CHU de Nancy, 29, avenue de Maréchal-de-Lattre-de-Tassigny, 54035 Nancy cedex, France.*

Trufas fúngicas

Las trufas de las cavidades nasosinusales son sinusitis locales extramucosas, poco o nada agresivas, que afectan a personas inmunocompetentes. El diagnóstico se basa sobre todo en las muy típicas imágenes de cuerpo extraño seudometálico dentro de una cavidad sinusal. Se discute si el paso de material de oclusión dental a la cavidad sinusal podría ofrecer una explicación fisiopatológica, ya que el análisis bioquímico del «cuerpo extraño», tomado del seno maxilar, ha demostrado que su naturaleza metálica es semejante a la del material de obturación ductal [6]. Según otros autores, dicho cuerpo extraño sería el producto de la acumulación de sales metálicas endógenas [52]. Aunque algunos metales como el cinc favorecen el crecimiento de *Aspergillus fumigatus*, la explicación etiopatogénica del material de obturación ductal sólo puede aplicarse a las trufas maxilares. El seno maxilar es la localización predilecta de la trufas fúngicas (89 % según Klossek et al), pero éstas pueden alojarse en todas las cavidades sinusales, particularmente en el esfenoides [27]. Por consiguiente, parece probable que en el desarrollo de las trufas fúngicas intervengan otros factores, climáticos y ambientales [30], o bien anatómicos y fisiológicos locales [42].

DIAGNÓSTICO

■ *Clínica*

Las trufas fúngicas se encuentran exclusivamente en el adulto, con una leve preponderancia femenina [6, 12, 14]. A veces se descubren por casualidad al practicar un estudio radiológico. Los síntomas, inespecíficos y unilaterales, sugieren una sinusitis crónica resistente al tratamiento médico común. Pueden asociarse, de modo variable [6, 12, 14]: dolores crónicos (casi nunca intensos, salvo en caso de compromiso esfenoidal [26, 45]), rinorrea purulenta o mucopurulenta anterior y/o posterior, obstrucción nasal, cacosmia o disosmia y excepcionalmente un edema facial o palpebral. El examen (rinoscopia y sobre todo endoscopia nasal) puede resultar normal o mostrar, en uno de los meatos [6, 12, 14], secreciones purulentas o, con poca frecuencia, costras, edema polipoide y, excepcionalmente, fragmentos de trufa exteriorizados. Para completar el examen se debe investigar la eventual desvitaliza-

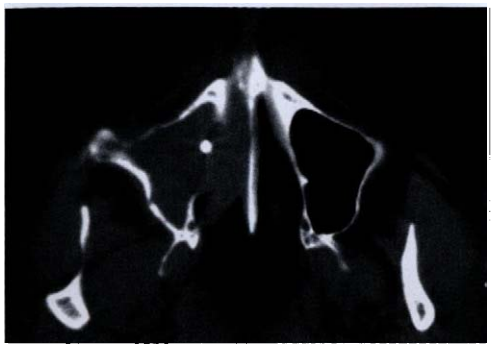

1 *Trufa fúngica. TC en corte axial. Opacidad maxilar con aspecto de cuerpo extraño seudometálico.*

ción de dientes «sinusales» y averiguar en detalle los antecedentes de arreglos dentales.

■ *Diagnóstico por imágenes*

Las radiografías simples de los senos pueden mostrar signos característicos de la trufa fúngica (en particular una opacidad maxilar unilateral con un cuerpo extraño que casi siempre tiene «tonalidad metálica») o de la sinusitis crónica común [5]. En el ortopantograma, que permite determinar el estado de las piezas dentales, puede observarse un saliente apical [5]. La tomografía computadorizada (TC) dental puede realizarse como parte de una evaluación odontológica, pero carece de indicaciones específicas para el diagnóstico de la trufa fúngica. El examen diagnóstico ideal es la TC de los senos (cortes axiales y coronales sin medio de contraste en ventanas óseas y parenquimatosas) (*fig. 1*), que puede mostrar, en asociaciones variables [5, 27, 49]:

— opacidad unilateral, a menudo heterogénea, de una o, excepcionalmente, de varias cavidades sinusales, con posible engrosamiento óseo parietal y lisis del muro nasomaxilar;

— cuerpo extraño «seudometálico» o una o varias macrocalcificaciones;

— microcalcificaciones;

— lisis óseas más extensas que afectan al meato medio, al etmoides e incluso a la pared orbitaria, o a las paredes del esfenoides (formas seudotumorales); se presentan ocasionalmente.

La resonancia magnética (RM) no aporta información interesante para el diagnóstico de la trufa fúngica, salvo en dos casos: cuando las imágenes tomográficas no son características o revelan una lisis ósea extensiva y pueden corresponder a un tumor, o cuando el terreno sugiere una sinusitis fúngica invasiva. La trufa aparece en hiposeñal (secuencias T1 y T2) debido a la escasez de agua y a la abundancia de proteínas con elevada concentración de elementos ferromagnéticos [5, 61]. La hiperplasia inflamatoria de la mucosa sinusal hace que a menudo ésta se visualice en hiperseñal T2 y T1 con inyección de gadolinio.

■ *Anatomía patológica*

La pieza extirpada quirúrgicamente suele ofrecer el aspecto macroscópico característico de la trufa micelial: una masa sólida pero friable, de color marrón negruzco, más o menos recubierta por un material cremoso. El diagnóstico sólo puede establecerse mediante el estudio anatomopatológico con coloraciones especiales (*Periodic acid Schiff* [PAS], Grocott-Gomori) que revelan los filamentos miceliales. Resulta más difícil identificar el hongo según criterios morfológicos [6, 27, 42, 49]. La mucosa sinusal presenta una inflamación inespecífica sin invasión de los elementos fúngicos. El examen anatomopatológico ofrece una excelente sensibilidad para el diagnóstico de la trufa fúngica (del 62 al 94 %), a menudo superior a la del examen micológico directo [6, 27, 49].

■ *Análisis micológicos*

Después de haber extendido el material caseoso sobre el portaobjetos se practica el examen directo, gracias al cual se pueden encontrar filamentos miceliales en más del 70 % de los casos [6, 27, 49]. El cultivo positivo (en el 30 al 60 % de los casos) sirve para identificar el hongo, pero no basta por sí solo para establecer el diagnóstico [42]. En los climas templados predomina *Aspergillus fumigatus*, aunque también pueden aislarse otras variedades de *Aspergillus* u otras especies [6, 27, 49].

DIAGNÓSTICO DIFERENCIAL

Por lo general el cuadro clínico lleva a realizar una TC de los senos. Si ésta muestra una imagen compatible con una trufa se plantea la indicación quirúrgica. El diagnóstico se confirma mediante el examen anatomopatológico y micológico de la pieza operatoria. Excepcionalmente se plantea un problema de diagnóstico diferencial, pese a que la trufa fúngica de forma seudotumoral puede confundirse con una sinusitis fúngica alérgica, una sinusitis fúngica invasiva crónica o un proceso tumoral. Además, pueden existir asociaciones de trufas y tumores [23, 53, 61].

TRATAMIENTO

Las trufas fúngicas se tratan por extirpación quirúrgica completa, sin medicación antifúngica. El cirujano abre ampliamente el o los senos afectados para posibilitar:

— exéresis completa de la trufa y de las secreciones fúngicas, preservando en lo posible la mucosa sinusal;

— restablecimiento de la aeración y el drenaje sinusal;

— fácil control endoscópico postoperatorio.

En la mayoría de los casos, la cirugía endonasal con guía endoscópica satisface estos requisitos [6, 12, 18, 26, 27, 45, 49, 51]:

— meatotomía media más o menos ampliada, a veces combinada con una meatotomía inferior, y aun con una trepanación mínima de la fosa canina en las trufas maxilares; la intervención de Caldwell-Luc sólo se indica en las recidivas múltiples y en algunas formas seudotumorales;

— etmoidectomía asociada en caso de extensión a las celdas etmoidales;

— esfenoidotomía en las trufas esfenoidales;

— frontotomía transetmoidal, eventualmente combinada con una vía externa si la exéresis parece insuficiente.

Aunque las recidivas son excepcionales y se deben principalmente al desarrollo de un fragmento de trufa residual, se recomienda practicar controles endoscópicos postoperatorios durante varios años [6, 12, 18, 26, 51].

Rinosinusitis fúngicas alérgicas (*fig. 2*)

Hasta ahora no se ha logrado identificar de modo consensual una entidad clínica bien definida correspondiente a la rinosinusitis fúngica alérgica (RSFA) propuesta por Katzenstein en 1983 [23]. A diferencia de las rinitis alérgicas fúngicas clásicas mediadas por las inmunoglobulinas E (IgE), el concepto de RSFA se inspira en el modelo del asma broncopulmonar alérgica (ABPA), donde la patogenicidad del agente fúngico derivaría a la vez de mecanismos alérgicos IgE-dependientes (hipersenbilidad inmediata y semirretardada) y de mecanismos inmunopatológicos de origen infeccioso. El ABPA siempre se desarrolla en un terreno particular: el asma de larga evolución con atopia o mucoviscidosis. El agente patógeno, generalmente *Aspergillus fumigatus*, se encuentra en el esputo. Basándose en la asociación de criterios clínicos e inmunopatológicos se puede establecer con certeza o alta probabilidad el diagnóstico de ABPA, pero no existe ningún

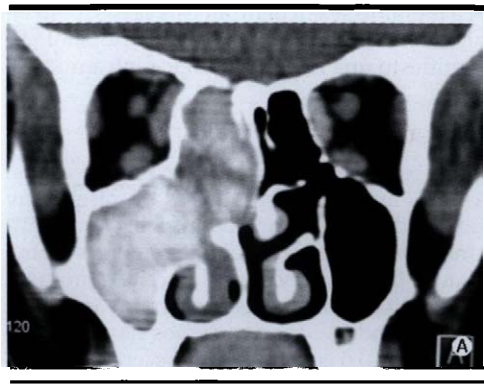

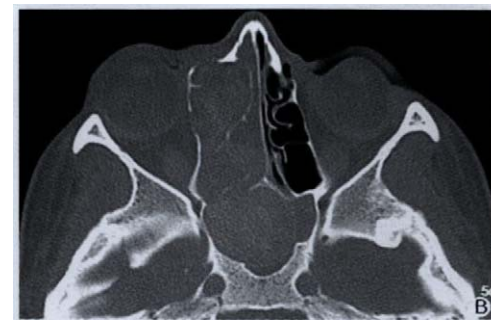

2 *Rinosinusitis fúngica alérgica.*
A. TC en corte coronal y ventana parenquimatosa. Opacidades unilaterales heterogéneas con hiperdensidades etmoidales y maxilares.
B. TC en corte axial y ventana ósea. Opacidades etmoidoesfenoidales unilaterales heterogéneas con descalcificación de los tabiques óseos.

criterio que sea por sí mismo específico, ni en el asma [48], ni en la mucoviscidosis [35].

CONCEPTO DE RINOSINUSITIS FÚNGICA ALÉRGICA

En dos artículos publicados en 1983 y 1987, Katzenstein et al establecieron el concepto de rinosinusitis fúngica alérgica en pacientes que presentaban una poliposis nasosinusal recidivante y asma [23, 60]. Dicha poliposis puede ser «agresiva», a veces unilateral, con opacidades sinusales heterogéneas en la TC y, a veces, imágenes de seudocalcificaciones y lisis óseas. El diagnóstico se basa en determinados rasgos histológicos: presencia de hifas aspergilares, eosinófilos y cristales de Charcot-Leyden en la «mucina alérgica» (tapón mucoso extraído de las cavidades sinusales). Además, el 60 % de los pacientes presenta pruebas cutáneas positivas para *Aspergillus*, el 85 % tiene altos niveles de IgE séricas totales e igualmente el 85 % muestra precipitinas séricas para *Aspergillus*. En las series ulteriores, la presencia de dicha «mucina alérgica» constituye el criterio diagnóstico principal. Suelen considerarse algunos parámetros inmunopatológicos sin jerarquía precisa en cuanto a su valor diagnóstico [3, 46]. En una serie de 93 poliposis, 51 sinusitis crónicas y 21 trufas fúngicas operadas, Serrano et al [50] investigaron todos los criterios diagnósticos de RSFA (clínicos, radiológicos, histológicos, micológicos e inmunoalérgicos). La «mucina alérgica» (criterio diagnóstico imprescindible) sólo estaba presente en 14 casos considerados como RSFA. En el 74 % de las RSFA se encontraron uno o varios criterios inmunopatológicos, pero lo mismo ocurrió en el 48 % de los pacientes sin «mucina alérgica». Se encontró eosinofilia en el 21 % de las RSFA y en el 11 % de los pacientes sin «mucina alérgica». Los aspectos clínicos y radiológicos de las RSFA son idénticos a los de los casos sin «mucina alérgica». Numerosas publicaciones refieren que en la «mucina alérgica» no sólo se aíslan *Aspergillus* sino muchas otras variedades de hongos atmosféricos, esencialmente de las familias *Aspergillus* y *Damatiae*. También se publicaron casos de sinusitis fúngicas alérgicas con «mucina» sin hongos [39]. Por lo tanto, el concepto de RSFA carece de límites precisos, ya que, a diferencia del ABPA, no se basa en criterios diagnósticos reconocidos. El problema se ha complicado aún más desde que algunos trabajos ampliaron el concepto de RSFA al de rinosinusitis fúngica eosinofílica [37].

TRATAMIENTO

En 1987, el equipo de Katzsenstein [60] propuso un tratamiento idéntico al del ABPA. Se preconiza el desbridamiento quirúrgico amplio con aeración de los senos, operación que se completa con corticoterapia sistémica diaria por lo menos durante 15 días. En realidad, el esquema terapéutico debe ajustarse según la evolución y las recidivas, pero en algunos casos Katzenstein et al no dudan en prescribir corticoides por vía sistémica durante varios meses. En cambio, consideran inútil el uso de antifúngicos. Schubert et al [47] preconizan una amplia exéresis de las lesiones mucosas y señalan la utilidad de la corticoterapia sistémica postoperatoria durante 2 a 12 meses. Los autores proponen controlar la evolución mediante la determinación de las IgE séricas totales.

Bent et al [4] destacan que al suspender la corticoterapia sistémica o local aumenta la frecuencia de las recidivas y refieren la utilidad de los antifúngicos locales (ketoconazol, anfotericina B).

Como complemento del amplio desbridamiento quirúrgico y la corticoterapia, Mabry [29] recomienda una inmunoterapia (mezcla de antígenos fúngicos y no fúngicos) con el fin de prevenir las recidivas. Hasta ahora el tratamiento de las RSFA no se ha codificado aún, de modo que resulta difícil establecer una estrategia terapéutica clara.

Rinosinusitis fúngicas invasivas

Son infrecuentes, pero sus formas agudas fulminantes suelen tener un pronóstico muy desfavorable (mortalidad del 50 al 80 %). Es imprescindible que el médico sepa sospecharlas precozmente y adopte de inmediato las medidas diagnósticas y terapéuticas necesarias.

DEFINICIÓN Y CLASIFICACIÓN

Si el organismo no elimina las esporas fúngicas o lo hace de modo incompleto, dichas esporas pueden germinar, producir filamentos y, en algunos casos, invadir los tejidos subyacentes. Por lo tanto, se sospecha una rinosinusitis fúngica invasiva cuando el examen anatomopatológico de los tejidos nasosinusales revela la presencia de filamentos. La invasión hística se acompaña de una inflamación inespecífica y de necrosis vasculares y óseas. Esta definición puramente histológica puede abarcar varias formas clínicas e histopatológicas: sinusitis fúngica invasiva indolora, sinusitis fúngica invasiva crónica (granulomatosa o no granulomatosa), o sinusitis fúngica invasiva aguda fulminante [15, 25].

Rinosinusitis fúngica invasiva aguda fulminante (*fig. 3*)

FISIOPATOLOGÍA Y DIAGNÓSTICO

Puesto que antes de la afección sinusal existe una afección nasal se prefiere el término «rinosinusitis» al de «sinusitis». La afección nasal puede incluso permanecer como tal, localizada en el cornete medio. Desde el punto de vista anatomopatológico, el cuadro se caracteriza por una invasión vascular que provoca trombosis con isquemia hística y necrosis de evolución centrífuga [15]. El solo hecho de obtener un cultivo

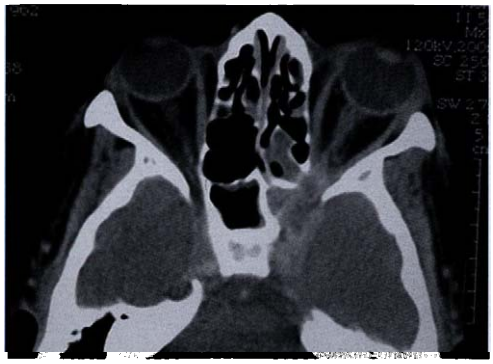

3 *Rinosinusitis fúngica invasiva. TC en corte axial con inyección de medio de contraste. Opacidad heterogénea etmoidoesfenoidal unilateral con lisis de la pared lateral del esfenoides, imagen de absceso en contacto con el cono orbitario y engrosamiento heterogéneo del seno cavernoso.*

de *Aspergillus* a partir de una muestra sinusal no basta para establecer el diagnóstico. Se han propuesto criterios diagnósticos consensuales (factores de huésped, microbiológicos y clínicos) que en lo posible deberían respetarse, especialmente en los pacientes de hematología [2]. La mayoría de los casos de rinosinusitis fúngica invasiva aguda fulminante se observa en pacientes inmunodeprimidos [15, 33]. Los enfermos de hemopatías están particularmente expuestos, máxime cuando han recibido quimioterapias que provocan aplasia o han sido sometidos a injerto de médula ósea [9, 16]. El elemento determinante es la neutropenia, en especial por debajo de los 500 neutrófilos/ml [28], pero también tienen importancia la corticoterapia prolongada y la enfermedad del injerto contra el huésped. Otros pacientes de alto riesgo son los que presentan el síndrome de inmunodeficiencia adquirida (sida) [57] y los diabéticos insulinodependientes. Actuarían asimismo como factores de riesgo: la radioterapia, la antiobioticoterapia de larga duración, la desnutrición, la hospitalización prolongada y la preexistencia de una sinusitis [25, 32].

Si no se cuenta con una prueba histológica, la detección de galactomanano circulante puede ayudar a establecer el diagnóstico microbiológico y a controlar la evolución después del tratamiento [8]. El galactomanano es un antígeno segregado por *Aspergillus* y su nivel sanguíneo varía según la masa fúngica presente en el enfermo [7]. Por lo general, mediante el cultivo de las muestras sinusales se logra identificar los hongos causales. De lo contrario se recurre a las coloraciones inmunohistoquímicas [59] o a las identificaciones moleculares [10]. La denominación «aspergilosis invasiva», a menudo abusiva, se debe al hecho de que las especies que se encuentran con mayor frecuencia son los aspergillus, en particular *A. fumigatus* y *A. flavus*. Sin embargo, cada vez se describen con mayor frecuencia otras especies, como *Fusarium spp.*, *Pseudallescheria boydii*, *Bipolaris sp.*, *Curvalaria sp.*, *Alternaria sp.* y *Scopulariopsis sp.* [13, 17]. Las mucormicosis rinocerebrales constituyen una entidad especial, puesto que en el 50 % de los casos se encuentran en pacientes con diabetes acidocetósica [40]. Desde el punto de vista histológico, los filamentos son diferentes de los de *Aspergillus*: sin tabiques, a menudo de grandes dimensiones, con bordes no paralelos, y más difíciles de teñir con las coloraciones específicas (PAS, Grocott). Por lo general los mucorales en cuestión son del género *Rhizopus* o *Absidia*.

DIAGNÓSTICO DIFERENCIAL

Otras formas de rinosinusitis pueden acompañarse de necrosis hísticas vasculares u óseas, bien infecciosas (*Pseudomonas aeruginosa*, tuberculosis, sífilis, rinoscleroma) o bien inflamatorias, y aun granulomatosas (sarcoidosis, enfermedad de Wegener, etc.). Por otra parte, en las descripciones tomográficas de las RSFA a menudo se encuentran lisis óseas, pero en un contexto clínico muy diferente. El examen histopatológico no pone de manifiesto una invasión fúngica intramucosa.

CUADRO CLÍNICO

La aparición de un edema palpebral o una tumefacción yugal en los pacientes inmunodeprimidos es un rasgo muy característico, sobre todo si existe un cuadro febril concomitante. En estos mismos pacientes, cualquier fiebre sin una explicación clara debe llevar a buscar una afección sinusal, y más particularmente una rinosinusitis fúngica invasiva fulminante, sobre todo cuando se asocian signos nasales (congestión, rinorrea, epistaxis) o cefaleas. Si aparecen trastornos del comportamiento o mentales se debe sospechar un compromiso intracraneal. Al examinar la mucosa nasal imperativamente se deben buscar los signos característicos. Mediante la rinoscopia anterior y, más aún, la endoscopia, se puede evaluar con precisión el meato medio y el receso esfenoetmoidal [19]. Cuando se detectan modificaciones de la mucosa nasal (ulceraciones, granulaciones o decoloración, a menudo con costras) debe tomarse material de la zona patológica con el fin de practicar un examen histológico y un cultivo. La presencia de costras constituye una gran anomalía [11]. La patología prevalece en la zona del cornete medio, con compromiso de los senos maxilares y etmoidales [19, 31]. En los estadios avanzados, al practicar el examen nasal se visualizan zonas de necrosis mucosa y ósea que pueden existir aun en el paladar. La rapidez de la evolución hace que a menudo se descubran de entrada formas ya complicadas, lo cual, sumado a la falta de signos clínicos específicos precoces, puede dificultar el diagnóstico. La invasión y la necrosis de los tejidos alcanzan las estructuras contiguas (órbita, paladar, base del cráneo), pudiendo ocasionar trastornos visuales y/o oftalmoplejía, trombosis del seno cavernoso, e incluso invasión meningoencefálica, que ensombrecen considerablemente el pronóstico. Se refirieron asociaciones multifocales (pulmón, hígado, bazo) [31].

DIAGNÓSTICO POR IMÁGENES

Para evaluar la extensión de las lesiones se utilizan los métodos de diagnóstico por imágenes. No existen signos tomográficos específicos de la rinosinusitis fúngica invasiva fulminante, pero se visualizan una o varias opacidades nasosinusales, necrosis óseas y la extensión orbitaria o intracraneal. La RM resulta especialmente útil para precisar las extensiones, en particular las orbitarias e intracraneales, pero es menos adecuada para evaluar las lesiones óseas.

ESTRATEGIA DIAGNÓSTICA Y TERAPÉUTICA

Cuando se sospecha una rinosinusitis fúngica invasiva fulminante deben realizarse biopsias de las lesiones para su estudio anatomopatológico y cultivo. En la cavidad nasal, dichas biopsias se practican fácilmente con anestesia local (previa corrección de una eventual trombocitopenia), pero si es necesario no se debe dudar en administrar una anestesia general y hacer tomas biópsicas de las cavidades sinusales. A veces resulta difícil decidir tal intervención en un paciente aplásico y conviene evaluar el caso en equipo multidisciplinario (otorrinolaringólogo, oftalmólogo, neurocirujano, hematólogo, anatomopatólogo, micólogo y anestesiólogo). Cuando se sospecha una rinosinusitis fúngica invasiva fulminante, inmediatamente después de haber practicado las biopsias debe iniciarse un tratamiento antifúngico por vía parenteral (entre 1 y 1,5 mg/kg/d de anfotericina B, o incluso más), que se prosigue hasta haber administrado una dosis total de por lo menos 1g. No se ha probado claramente que este tratamiento ejerza un efecto directo de regresión, pero seguramente ayuda a prevenir la difusión hematógena de los hongos. Gracias a su

menor toxicidad renal, la anfotericina B liposómica y la anfotericina complejo lipídico pueden administrarse en dosis más elevadas (5mg/kg/d), pero hasta ahora no se ha demostrado que terapéuticamente resulten más eficaces [25, 34, 41]. El itraconazol se utiliza a continuación de la anfotericina B en dosis de 400 a 600 mg/d [44, 54]. Dado que puede prestarse a numerosas interacciones medicamentosas, se debe controlar su absorción midiendo la concentración en el suero. El voriconazol, otro derivado azólico que parece promisorio, puede utilizarse tanto por vía intravenosa como por vía oral [21, 25, 56]. Siempre que se pueda se recomienda corregir el terreno que ha facilitado la invasión fúngica. Equilibrar lo mejor posible la diabetes. En un paciente neutropénico, los factores de crecimiento hematopoyéticos (por ejemplo, el *granulocyte colony stimulating factor*) pueden brindar una ayuda muy significativa, ya que la recuperación de la neutropenia parece constituir un elemento pronóstico de gran importancia [19, 43, 58]. Siempre deben extirparse los tejidos invadidos sin dejar restos. En algunos casos seleccionados esta exéresis puede realizarse por vía endonasal [22], pero a menudo es necesario utilizar las vías de acceso externas [24, 36], e incluso, tras una minuciosa evaluación, practicar un vaciamiento orbitario [1]. Si existe una invasión intracraneal se debe considerar una eventual intervención combinada (ORL y neuroquirúrgica) para proceder a un amplio desbridamiento [20].

En caso de remisión deben practicarse exámenes endoscópicos y tomográficos de control con eventuales intervenciones iterativas, ya que un nuevo episodio neutropénico puede facilitar una recaída. El pronóstico sigue siendo desfavorable. En los pacientes inmunodeprimidos la mortalidad varía, según los diversos estudios, entre el 20 y el 80 %.

Como método preventivo sólo se ha validado el uso de flujos laminares en los pacientes hematológicos, siempre que se pueda garantizar su mantenimiento y que se limite la salida del flujo para realizar exámenes complementarios. Algunos equipos practican instilaciones nasales de anfotericina B, pero no se ha demostrado que resulten eficaces [38]. Antes de iniciar cualquier actividad que pueda poner en suspensión las esporas atmosféricas deben adoptarse medidas profilácticas. Donde se encuentran los enfermos no puede haber flores, ni se debe servirles alimentos potencialmente contaminados.

Sinusitis fúngica invasiva indolora y sinusitis fúngica invasiva crónica

Es probable que se trate de una entidad única. La sinusitis fúngica invasiva indolora fue descrita de modo casi exclusivo en pacientes africanos inmunocompetentes, pero recientemente se refirieron dos casos en Francia [25]. En América del Norte se ha encontrado la sinusitis fúngica invasiva crónica, de forma granulomatosa o no granulomatosa [15, 55]. El cuadro clínico de sinusitis crónica es inespecífico, pero muestra imágenes de síndrome seudotumoral. El tratamiento, aún poco codificado, consiste en asociar la cirugía (con biopsias y cultivos diagnósticos) y los antifúngicos por vía sistémica. La sinusitis corresponde al mismo cuadro.

Conclusión

Las trufas fúngicas parecen ser las micosis rinosinusales más frecuentes. Son fáciles de diagnosticar y sólo tienen tratamiento quirúrgico. Las rinosinusitis fúngicas alérgicas, al no tener tratamiento, siguen planteando problemas de definición y, por ende, de diagnóstico. La menos frecuente de todas las sinusitis fúngicas es la rinosinusitis fúngica invasiva fulminante, particularmente grave. Se debe buscar ante la menor sospecha, sobre todo en los pacientes inmunodeprimidos, para administrarles con urgencia un tratamiento apropiado.

Cualquier referencia a este artículo debe incluir la mención del artículo original: Coste A, Bretagne S et Jankowski R. Mycoses rhinosinusiennes. Encycl Méd Chir (Editions Scientifiques et Médicales Elsevier SAS, Paris, tous droits réservés), Oto-rhino-laryngologie, 20-455-A-10, 2003, 6 p.

Bibliografía

[1] Adler SC, Isaacson G, Sasaki CT. Invasive aspergillosis of the paranasal sinuses and orbit: can you save the eye ? *Am J Otolaryngol* 1997 ; 18 : 230-4

[2] Ascioglu S, Rex JH, De Pauw B et al. Defining opportunistic invasive fungal infections in immunocompromised patients with cancer and hematopoietic stem cell transplants: an international consensus. *Clin Infect Dis* 2002 ; 34 : 7-14

[3] Bent JP3rd, Kuhn FA. Diagnosis of allergic fungal sinusitis. *Otolaryngol Head Neck Surg* 1994 ; 111 : 580-8

[4] Bent JP3rd, Kuhn FA. Antifungal activity against allergic fungal sinusitis organisms. *Laryngoscope* 1996 ; 106 : 1331-4

[5] Braun JJ, Bourjat P. CT imaging of fungal and nonfungal caseous sinusitis. A report of 50 cases. *J Radiol* 2000 ; 81 : 227-31

[6] Braun JJ, Bourjat P, Gentine A, Koehl C, Veillon F, Conraux C. Caseous sinusitis. Clinical, x-ray computed, surgical, histopathological, biological, biochemical and mycobacteriological aspects. A propos of 33 cases. *Ann Otolaryngol Chir Cervicofac* 1997 ; 114 : 105-15

[7] Bretagne S, Costa JM, Bart-Delabesse E, Dhedin N, Rieux C, Cordonnier C. Comparison of serum galactomannan antigen detection and competitive polymerase chain reaction for diagnosing invasive aspergillosis. *Clin Infect Dis* 1998 ; 26 : 1407-12

[8] Bretagne S, Marmorat-Khuong A, Kuentz M, Latgé JP, Bart-Delabesse E, Cordonnier C. Serum Aspergillus galactomannan antigen testing by sandwich ELISA: practical use in neutropenic patients. *J Infect* 1997 ; 35 : 7-15

[9] Choi SS, Milmoe GJ, Dinndorf PA, Quinones RR. Invasive Aspergillus sinusitis in pediatric bone marrow transplant patients. Evaluation and management. *Arch Otolaryngol Head Neck Surg* 1995 ; 121 : 1188-92

[10] Costa C, Costa JM, Desterke C, Botterel F, Cordonnier C, Bretagne S. Real-time PCR coupled with automated DNA extraction and detection of galactomannan antigen in serum by enzyme-linked immunosorbent assay for diagnosis of invasive aspergillosis. *J Clin Microbiol* 2002 ; 40 : 2224-7

[11] De Carpentier JP, Ramamurthy L, Denning DW, Taylor PH. An algorithmic approach to aspergillus sinusitis. *J Laryngol Otol* 1994 ; 108 : 314-8

[12] De Gaudemar I, Ebbo D, Leconte F et al. Mycoses of the maxillary sinus. A propos of 40 cases. *Ann Otolaryngol Chir Cervicofac* 1993 ; 110 : 198-202

[13] Deshazo RD. Fungal sinusitis. *Am J Med Sci* 1998 ; 316 : 39-45

[14] Deshazo RD, O'Brien M, Chapin K et al. Criteria for the diagnosis of sinus mycetoma. *J Allergy Clin Immunol* 1997 ; 99 : 475-85

[15] Deshazo RD, O'Brien M, Chapin K, Soto-Aguilar M, Gardner L, Swain R. A new classification and diagnostic criteria for invasive fungal sinusitis. *Arch Otolaryngol Head Neck Surg* 1997 ; 123 : 1181-8

[16] Drakos PE, Nagler A, Or R et al. Invasive fungal sinusitis in patients undergoing bone marrow transplantation. *Bone Marrow Transplant* 1993 ; 12 : 203-8

[17] Ellison MD, Hung RT, Harris K, Campbell BH. Report of the first case of invasive fungal sinusitis caused by Scopulariopsis acremonium: review of scopulariopsis infections. *Arch Otolaryngol Head Neck Surg* 1998 ; 124 : 1014-6

[18] Gilain L, Planquart X, Coste A, Lelievre G, Peynegre R. Results of the treatment of aspergillosis of the maxillary sinus by exclusive middle meatotomy approach. *Ann Otolaryngol Chir Cervicofac* 1992 ; 109 : 289-93

[19] Gillespie MB, O'Malley BWJR, Francis HW. An approach to fulminant invasive fungal rhinosinusitis in the immunocompromised host. *Arch Otolaryngol Head Neck Surg* 1998 ; 124 : 520-6

[20] Gupta AK, Mann SB, Khosla VK, Sastry KV, Hundal JS. Non-randomized comparison of surgical modalities for paranasal sinus mycoses with intracranial extension. *Mycoses* 1999 ; 42 : 225-30

[21] Herbrecht R, Denning DW, Patterson TF, Bennet JE, Greene RE, Oestmann JW et al. Voriconazole versus amphotericin B for primary therapy of invasive aspergillosis. *N Engl J Med* 2002 ; 347 : 408-15

[22] Jiang RS, Hsu CY. Endoscopic sinus surgery for rhinocerebral mucormycosis. *Am J Rhinol* 1999 ; 13 : 105-9

[23] Katzenstein AL, Sale SR, Greenberger PA. Allergic Aspergillus sinusitis: a newly recognized form of sinusitis. *J Allergy Clin Immunol* 1983 ; 72 : 89-93

[24] Kennedy CA, Adams GL, Neglia JP, Giebink GS. Impact of surgical treatment on paranasal fungal infections in bone marrow transplant patients. *Otolaryngol Head Neck Surg* 1997 ; 116 : 610-6

[25] Klossek J, Kauffmann-Lacroix C, Dufour X. Sinusites fongiques : classification, méthodes diagnostiques et prise en charge. *J Mycol Med* 2001 ; 11 : 216-221

[26] Klossek JM, Peloquin L, Fourcroy PJ, Ferrie JC, Fontanel JP. Aspergillomas of the sphenoid sinus: a series of 10 cases treated by endoscopic sinus surgery. *Rhinology* 1996 ; 34 : 179-83

[27] Klossek JM, Serrano E, Peloquin L, Percodani J, Fontanel JP, Pessey JJ. Functional endoscopic sinus surgery and 109 mycetomas of paranasal sinuses. *Laryngoscope* 1997 ; 107 : 112-7

[28] Lueg EA, Ballagh RH, Forte V. Analysis of the recent cluster of invasive fungal sinusitis at the Toronto Hospital for Sick Children. *J Otolaryngol* 1996 ; 25 : 366-70

[29] Mabry RL, Marple BF, Folker RJ, Mabry CS. Immunotherapy for allergic fungal sinusitis: three years'experience. *Otolaryngol Head Neck Surg* 1998 ; 119 : 648-51

[30] Milosev B, El-Mahgoub S, Aal OA, El-Hassan AM. Primary aspergilloma of paranasal sinuses in the Sudan. A review of seventeen cases. *Br J Surg* 1969 ; 56 : 132-7

[31] Min YG, Kim HS, Lee KS, Kang MK, Han MH. Aspergillus sinusitis: clinical aspects and treatment outcomes. *Otolaryngol Head Neck Surg* 1996 ; 115 : 49-52

[32] Mirza N, Montone KT, Stadtmauer EA, Lanza DC. A schematic approach to preexisting sinus disease for the immunocompromised individual. *Am J Rhinol* 1998 ; 12 : 93-8

[33] Morpeth JF, Rupp NT, Dolen WK, Bent JP, Kuhn FA. Fungal sinusitis: an update. *Ann Allergy Asthma Immunol* 1996 ; 76 : 128-39, 139-40

[34] Patterson TS, Barton LL, Shehab ZM, Hutter JJ. Amphotericin B lipid complex treatment of a leukemic child with disseminated Fusarium solani infection. *Clin Pediatr (Phila)* 1996 ; 35 : 257-60

[35] Paty E, Kramkinel J, De Montalembert M, Lenoir J, Paupe J, De Blic J et al. Mucoviscidosis and allergic bronchopulmonary aspergillosis. *Arch Fr Pediatr* 1991 ; 48 : 681-4

[36] Peterson KL, Wang M, Canalis RF, Abemayor E. Rhinocerebral mucormycosis: evolution of the disease and treatment options. *Laryngoscope* 1997 ; 107 : 855-62

[37] Ponikau JU, Sherris DA, Kern EB, Homburger HA, Frigas E, Gaffey TA et al. The diagnosis and incidence of allergic fungal sinusitis. *Mayo Clin Proc* 1999 ; 74 : 877-84

[38] Raj P, Vella EJ, Bickerton RC. Successful treatment of rhinocerebral mucormycosis by a combination of aggressive surgical debridement and the use of systemic liposomal amphotericin B and local therapy with nebulized amphotericin--a case report. *J Laryngol Otol* 1998 ; 112 : 367-70

[39] Ramadan HH, Quraishi HA. Allergic mucin sinusitis without fungus. *Am J Rhinol* 1997 ; 11 : 145-7

[40] Ribes JA, Vanover-Sams CL, Baker DJ. Zygomycetes in human disease. *Clin Microbiol Rev* 2000 ; 13 : 236-301

[41] Rieske K, Handrick W, Muller H, Sterker I. Therapy of sinuorbital aspergillosis with amphotericin B colloidal dispersion. *Mycoses* 1998 ; 41 : 287-92

[42] Rispail J, Jarry D, Tomas C, Jarry D. Mycoses sinusiennes. Champignons impliqués : leur position dans la classification. Épidémiologie et pathogénie. Diagnostic histopathologique et biologique. *Les Cahiers d'ORL* 1996 ; 8 : 459-467

[43] Rizk SS, Kraus DH, Gerresheim G, Mudan S. Aggressive combination treatment for invasive fungal sinusitis in immunocompromised patients. *Ear Nose Throat J* 2000 ; 79 : 278-80, 282, 284-5

[44] Rowe-Jones JM, Freedman AR. Adjuvant itraconazole in the treatment of destructive sphenoid aspergillosis. *Rhinology* 1994 ; 32 : 203-7

[45] Salvan D, Gilain L, Beautru R, Coste A, Chevalier E, Peynegre R. Aspergillosis of the sphenoid sinus. A propos of 4 cases. *Ann Otolaryngol Chir Cervicofac* 1993 ; 110 : 281-4

[46] Schubert MS, Goetz DW. Evaluation and treatment of allergic fungal sinusitis. I. Demographics and diagnosis. *J Allergy Clin Immunol* 1998 ; 102 : 387-94

[47] Schubert MS, Goetz DW. Evaluation and treatment of allergic fungal sinusitis. II. Treatment and follow-up. *J Allergy Clin Immunol* 1998 ; 102 : 395-402

[48] Schwartz HJ, Citron KM, Chester EH, Kaimal J, Barlow BP, Baum GL et al. A comparison of the prevalence of sensitization to Aspergillus antigens among asthmatics in Cleveland and London. *J Allergy Clin Immunol* 1978 ; 62 : 9-14

[49] Serrano E, Percodani J, Flores P, Dilem S, Pessey JJ. Paranasal sinus aspergilloma. A propos of 45 cases. *Ann Otolaryngol Chir Cervicofac* 1996 ; 113 : 86-91

[50] Serrano E, Percodani J, Uro-Coste E, Yardeni E, Abbal M, Linas MD et al. Value of investigation in the diagnosis of allergic fungal rhinosinusitis: results of a prospective study. *J Laryngol Otol* 2001 ; 115 : 184-9

[51] Stammberger H. Endoscopic surgery for mycotic and chronic recurring sinusitis. *Ann Otol Rhinol Laryngol Suppl* 1985 ; 119 : 1-11

[52] Stammberger H, Jakse R, Beaufort F. Aspergillosis of the paranasal sinuses x-ray diagnosis, histopathology, and clinical aspects. *Ann Otol Rhinol Laryngol* 1984 ; 93 : 251-6

[53] Stoll D, Dumont T. Les mycoses pseudo-tumorales. *Les Cahiers d'ORL* 1996 ; 8 : 495-498

[54] Streppel M, Bachmann G, Arnold G, Damm M, Stennert E. Successful treatment of an invasive aspergillosis of the skull base and paranasal sinuses with liposomal amphotericin B and itraconazole. *Ann Otol Rhinol Laryngol* 1999 ; 108 : 205-7

[55] Stringer SP, Ryan MW. Chronic invasive fungal rhinosinusitis. *Otolaryngol Clin North Am* 2000 ; 33 : 375-87

[56] Swift AC, Denning DW. Skull base osteitis following fungal sinusitis. *J Laryngol Otol* 1998 ; 112 : 92-7

[57] Teh W, Matti BS, Marisiddaiah H, Minamoto GY. Aspergillus sinusitis in patients with AIDS: report of three cases and review. *Clin Infect Dis* 1995 ; 21 : 529-35

[58] Verschraegen CF, Van Besien KW, Dignani C, Hester JP, Andersson BS, Anaissie E. Invasive Aspergillus sinusitis during bone marrow transplantation. *Scand J Infect Dis* 1997 ; 29 : 436-8

[59] Verweij PE, Smedts F, Poot T, Bult P, Hoogkamp-Korstanje JA, Meis JF. Immunoperoxidase staining for identification of Aspergillus species in routinely processed tissue sections. *J Clin Pathol* 1996 ; 49 : 798-801

[60] Waxman JE, Spector JG, Sale SR, Katzenstein AL. Allergic Aspergillus sinusitis: concepts in diagnosis and treatment of a new clinical entity. *Laryngoscope* 1987 ; 97 : 261-6

[61] Yousem DM. Imaging of sinonasal inflammatory disease. *Radiology* 1993 ; 188 : 303-14

[62] Zinreich SJ, Kennedy DW, Malat J, Curtin HD, Epstein JI, Huff LC et al. Fungal sinusitis: diagnosis with CT and MR imaging. *Radiology* 1988 ; 169 : 439-44